Lane Medical Library

Aus der Chirurgischen Universitätsklinik in Berlin
(Direktor: Professor Dr. Magnus).

STANFORD UNIVERSITY
JUL
6
1938
LIBRARY

Ein Bogenbruch des Epistropheus

Inaugural-Dissertation

zur

Erlangung der

Medizinischen Doktorwürde

an der

Friedrich-Wilhelms-Universität
zu Berlin

vorgelegt von

Herwald Wirth
aus Nauen

Tag der Promotion: 4. August 1937

Druck: Karl u. Richard Hoffmann, Charlottenburg, Schillerstr. 44

M 197

Gedruckt mit Genehmigung

der

Medizinischen Fakultät der Universität Berlin.

Dekan: Prof. Dr. Siebeck
Referent: Prof. Dr. Rostock
Korreferent: Prof. Dr. Magnus.

Einleitung.

Die Wirbelfraktur, die noch bis vor kurzem als eine schwere Verletzung galt, hat jetzt ihren Schrecken verloren, wenn sie als einfacher Wirbelbruch ohne Mitbeteiligung des Rückenmarks verläuft. In der Mehrzahl der Fälle besteht aber keine Läsion des Markes, sodaß der Verletzte mit der Heilung des Bruches auch seine volle Gesundheit und Arbeitskraft wiedergewinnt. Dies Verhältnis ändert sich nur an der Halswirbelsäule, die viel beweglicher ist und eher eine starke Verschiebung der Fragmente gestattet. Am ungünstigsten wird jedoch die Heilungsaussicht bei Frakturen der beiden obersten Halswirbel. Diese Verletzungen sind mitunter sofort tödlich und man hielt sie früher sogar für absolut tödlich.

Ueber einen Kranken, der mit einem Epistropheusbogenbruch in die Chirurgische Universitätsklinik zu Berlin eingeliefert, dort behandelt und geheilt wurde, soll die folgende Arbeit berichten.

Eine Fraktur des Epistropheus.

Anamnese: Der 38-jährige Patient M. E. wurde am 21. 6. 1934 in der Chirurgischen Universitätsklinik zu Berlin aufgenommen. Er ist Schlosser von Beruf.

Die Familienanamnese besagt, daß seine Mutter an Magenkrebs starb, und der Vater mit 42 Jahren einer Lungenentzündung erlag. Kinderkrankheiten hat der Patient angeblich nicht gehabt.

Während des Krieges erlitt er eine Erfrierung an beiden Füßen und war deswegen fast 7 Monate in Lazarettbehandlung. Später brachen die Füße nochmals auf. Durch die Erfrierung sollen sich später an beiden Füßen Schäden ausgebildet haben, die beim Laufen außerordentliche Beschwerden verursachten. Nach Anfertigung von orthopädischen Stiefeln schwanden diese Beschwerden vollkommen.

Sonst war der Patient nie ernstlich krank.

Am 21. Juni 1934 war E. an seiner Arbeitsstätte beim Gaswerk Neukölln. Er sollte an einer Kohlenoxydgasleitung eine Stauscheibe einsetzen. Bei dieser Arbeit wird eine Gasmaske mit CO-Filter getragen. Zwei Masken hatte E. schon während der Arbeit verbraucht. Die Windströmung war sehr ungünstig, sodaß zuviel Kohlenoxyd durch die Maske kam. Die Maske wurde dabei sehr heiß, während sie bei normaler Funktion warm ist. Diese Hitze und sicher auch der Sauerstoffmangel wurden unerträglich, sodaß er, gerade als er mit der Arbeit fertig war, die Maske abriß, die Luft anhielt und von dem Arbeitsplatz, der sich ungefähr in drei Meter Höhe befand, abzusteigen begann.

Bis zu diesem Augenblick kann sich der Patient an alles erinnern. Die weiteren Vorgänge weiß er von Arbeitskollegen, die in ihren Aussagen alle übereinstimmen.

Während des Abstieges wurde er ohnmächtig und

stürzte ab. Ein Kollege, der ihn beobachtet hatte, versuchte ihn aufzufangen. Diesem fiel er mit dem Kopf auf die Schulter, rutschte dort ab, soll mit dem Hinterkopf gegen ein eisernes Geländer gefallen sein und schlug dann mit dem Körper auf den Boden auf. Kurz nach dem Sturz sprach er und verlangte nach Wasser. Er erhielt es und trank auch. Da man es für eine Gasvergiftung hielt, setzte man sofort den Sauerstoffapparat an. In die Maske des Apparates erbrach er das vorher getrunkene Wasser. Die beiden Aerzte des Betriebes wurden durch Schmerzäußerungen des Patienten auf die Verletzung der Halswirbelsäule hingewiesen, als sie ihn auf einen Schädelbruch hin untersuchten. Mit einem Auto wurde er zur Klinik gebracht. Für die Zeit nach dem Sturz bis zum völligen Erwachen in der Klinik besteht bei dem Patienten bis auf einige Augenblicke im Auto und in der Klinik eine Amnesie.

Status: Der Patient ist mittelgroß, von mittlerem Ernährungszustand. Die Haut und die sichtbaren Schleimhäute sind gut durchblutet.

Am Kopfe befinden sich keine Druckpunkte. Die Reaktion der Pupillen auf Licht und Konvergenz ist normal. Es werden spontane Schmerzhaftigkeit in sehr verstärktem Maße aber bei den leisesten Bewegungsversuchen des Kopfes in der Hinterhaupt- und oberen Halswirbelsäulengegend angegeben. Bei vorsichtiger Abtastung des Halses fällt das Hervorragen eines Dornfortsatzes dicht unterhalb des Hinterhauptes auf. Eine eingehende Untersuchung der Halswirbelsäule von der Mundhöhle aus wird nicht vorgenommen, da die Verletzung des Patienten zu ernst ist. Der Patient hat eine Oberkieferprothese.

Am Thorax werden normale Atemexkursionen festgestellt. Herz und Lungen zeigen keinen pathologischen Befund. Die Pulsfrequenz beträgt bei der Aufnahme 60 Schläge in der Minute.

Die Bauchdecken sind leicht gespannt. Darmgeräusche sind wahrnehmbar. Am Abdomen befindet sich keine Druckschmerzhaftigkeit und keine pathologische Resistenz. Leber und Milz sind nicht fühlbar.

Am Zentralnervensystem sind keine Störungen feststellbar. Keinerlei Lähmungen sind vorhanden. Die Arm-

und Beinbewegungen sind völlig normal. Es finden sich auch keine Sensibilitätsstörungen. Die Sehnenreflexe sind gut und normal auslösbar.

Die Haut des linken Unterschenkels zeigt geringe Abschürfungen. An beiden Beinen ist starke Hohlfußbildung zu erkennen.

Die Röntgenaufnahme des Schädels und der Halswirbelsäule zeigt im seitlichen Bild eine deutliche Fraktur des Epistropheus. Die Frakturlinie verläuft von oben, hinter den oberen Gelenkflächen beginnend, nach vorn unten vor die unteren Gelenkflächen. Sie trennt den Bogen des Epistropheus vom Körper des Wirbels. In der Aufnahme von vorn nach hinten ist der zweite Halswirbel durch den Schatten der Oberkieferprothese verdeckt.

Therapie: Der Patient bekommt eine Schanzsche Wattekrawatte und wird flach gelagert.

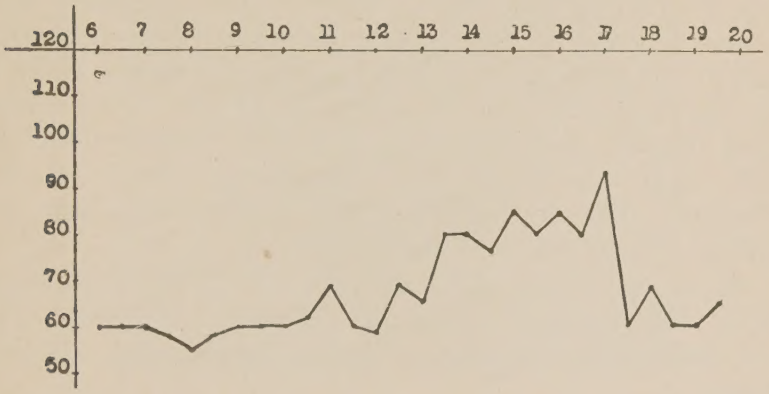

22. 6. Der Puls wurde von 6 Uhr bis um $19^1/_2$ Uhr halbstündlich kontrolliert. Er war genügend gefüllt und regelmäßig. Der Patient ließ spontan Urin, klagte aber über Leibschmerzen. Es fand sich am Abdomen eine diffuse Druckempfindlichkeit ohne bestimmte Lokalisation. Milz- und Leberdämpfung waren nicht verbreitert. Auch sonst ergab sich keine Dämpfung. Der Patient zeigte eine geringe Muskelspannung. Bei der ophthalmoskopischen Untersuchung war keine Stauungspapille vorhanden. Der Blutdruck war 120/80. Auch das Blutbild zeigte keine Besonderheit.

Hämoglobin: 81 %, Erythrozyten: 4,5 Mill., Leukozyten: 7600.

Im weißen Blutbild fand sich keine Linksverschiebung.

Segmentkernige: 60 %, Lymphozyten: 36 %, Große Monozyten: 4 %.

Im Urin waren Spuren von Eiweiß, aber kein Zucker. Mikroskopisch waren die Leukozyten etwas vermehrt, und einige ausgelaugte Erythrozyten vorhanden. Der Patient wurde auf flüssige Kost gesetzt und erhielt zur Nacht eine Pantopon-Injektion.

23. 6. Das Befinden war im ganzen gut. Die Klagen über Leibschmerzen bestehen fort. Letzter Stuhl war am 21. 6. früh. Der Leib ist gut eindrückbar, es findet sich keine Dämpfung. Der Puls ist gut gefüllt, die Frequenz beträgt 60 Schläge. Die Blasenfunktion ist regelmäßig. Blähungen gehen ab. Es bestehen keinerlei Sensibilitätsstörungen und auch die Motilität ist in keiner Weise gestört. Auf einen Einlauf und wiederholte Glyzerinspritze kam wenig flüssiger Stuhl. Hämoglobin: 83 %. Der Patient hat heute nach dem Essen den Mageninhalt erbrochen. Er behauptet, daß dies auf Grund der Schleimsuppen geschehen sei, die ihm widerlich wären.

25. 6. Der Zustand ist derselbe. Puls: 80, Blutdruck: 120/75. Der Leib ist weich, die Miktion regelmäßig. Die Kost bleibt weiter flüssig-breiig. Die Halskrawatte wird erneuert.

27. 6. Gutes Allgemeinbefinden, keine Störung. Der Puls ist gut gefüllt, 62 Schläge. Das Wasserlassen ist normal.

28. 6. Es wurde nochmals eine Röntgenaufnahme der oberen Halswirbelsäule in dorso-ventraler Richtung bei offenem Munde angefertigt. Die Gelenkflächen zwischen Atlas und Epistropheus stehen gut aufeinander. Die Zwischenwirbelscheibe zwischen den Körpern des 2. und 3. Halswirbels ist verschattet durch den nach vorn und unten subluxierten Körper des Epistropheus. Das seitliche Röntgenbild (s. S. 6) bestätigt dies und zeigt auch, daß die Gelenkflächen des 2. und 3. Halswirbels gut aufeinander stehen. Der Zahn des Epistropheus ist nicht abgebrochen. Der Bogen des Epistropheus ist etwas nach links verlagert, denn die seitliche Zeichnung des Epistropheus ist auf der

rechten Seite klar und auf der linken Seite verschattet.

30. 6. Störungen sind nicht aufgetreten. Puls, Temperatur und Blasen-Darmfunktion sind regelmäßig und normal. Das Befinden ist gut. Die Ernährung ist noch breiigflüssig. Der Urinbefund ist normal.

3. 7. Die Halskrawatte wird vorsichtig abgenommen. Die Flachlagerung bleibt weiterhin. Der Patient befindet sich wohl.

11. 7. Der Patient führt seit einigen Tagen schon leichte Bewegungen des Kopfes ohne wesentliche Beschwerden aus. Er klagt nur noch über eine Schwäche in der Halswirbelsäulengegend. Als er anfing feste Speisen zu essen, fiel ihm das Schlucken schwer, sodaß er viel zum Essen trinken mußte.

17. 7. Die Röntgenkontrollaufnahme zeigt bereits eine deutliche Kallusbildung im Bereich des Bruchspaltes. Der Patient steht seit dem 16. 7. auf und fühlt sich wohl. Der Kopf und der Hals werden vollkommen steif getragen. Ein Krawattenverband wurde wieder angelegt. Schmerzen bestehen nicht, nur noch ein Gefühl von Schwäche im Halse.

31. 7. Außer dem Schwächegefühl in der Gegend der Halswirbelsäule bestehen bei dem Patienten keine Beschwerden. Ohne Krawatte ermüdet er bald, sodaß er sich nach 2—3 Stunden wieder eine halbe Stunde hinlegen muß.

2. 8. Am Nacken befindet sich noch eine Verdickung in Höhe des Epistropheus, die sich von median nach links

4 cm weit erstreckt. Die Nickbewegung des Kopfes ist nur nach vorn möglich. Eine Streckung nach hinten über die Senkrechte ist nicht ausführbar. Die Drehung des Kopfes ist ganz minimal, die seitliche Neigung ist zwar beschränkt, aber ganz langsam und vorsichtig ausführbar.

17. 8. Die Manschette ist ganz abgenommen worden. Gleichzeitig wurde mit der Massage begonnen. Die Bewegungen des Kopfes haben sich bedeutend gebessert. Die Nickbewegung ist frei und erfolgt nach hinten auch schon etwas über die Senkrechte hinaus. Eine Drehbewegung ist nach beiden Seiten vorhanden. Sie erfolgt aber nur langsam. Wird die Drehung plötzlich und kräftig ausgeführt, so treten in den Armen bis zum Ellenbogen stechende Schmerzen auf, und zwar bei Drehung des Gesichtes nach links im rechten Arm und umgekehrt. Beim starken Mundaufreißen, wie es beim Gähnen und Niesen geschieht, spürt der Patient ziehende Schmerzen, die im Nacken beginnend über den ganzen Kopf bis zur Stirn ausstrahlen. Die Schwellung am Halse links hinten, in Höhe des Epistropheus ist nur noch schwach. Der Dornfortsatz des 2. Halswirbels ist deutlich zu fühlen, aber nicht druckschmerzhaftig.

22. 8. Nach 14 Tagen Massage und Bewegungsübungen ist der Hals weit besser beweglich.

1. 9. Die Behandlung der letzten Wochen bestand in Massage der Hals- und Schultermuskulatur und in Bewegungsübungen der Halswirbelsäule.

Entlassungsbefund: Beim Kopfnicken vorwärts berührt das Kinn die Brust. Das Kopfrückwärtsbeugen ist noch leicht behindert. Die Kopfseitwärtsdrehung ist von einer Mittelstellung aus nach links um etwa 20 Grad, nach rechts um etwa 30 Grad möglich. Die Kopfseitwärtsbeugung beträgt nach rechts und links ungefähr 20 Grad. Passiv kann der Kopf noch um einige Grade mehr nach rechts gebeugt werden. Alle Versuche, die Bewegungen des Kopfes passiv zu verbessern, verursachen noch Schmerzen und Widerstand in der Nackengegend. Die Kopfhaltung ist noch etwas steif. Die ziehenden Schmerzen, die sich beim Mundaufreißen vom Nacken bis zur Stirne er-

strecken, sind noch vorhanden. Der Patient wird in ambulante Behandlung entlassen. An drei Wochentagen kommt er zur Massage.

Nach zwei Monaten ambulanter Behandlung hat der Zustand sich weiter gebessert. Die Bewegungen des Kopfes sind frei. Jede Steifheit in der Haltung ist geschwunden. Beim Sprechen und Gehen hat der Kopf eine normale Beweglichkeit. Die einzigen Beschwerden, die der Patient noch spürt, sind die Kopfschmerzen, die sich beim starken Oeffnen des Mundes einstellen. Das Tragen eines Hutes ist für den Patienten unmöglich, da sich danach starke Kopfschmerzen einstellen, die ihn des Nachts nicht schlafen lassen. Bei leichteren Anstrengungen treten Muskelschmerzen in den Armen auf, die sich durch die lange Entwöhnung von der Arbeit erklären lassen und durch Uebung allmählich verschwinden werden.

Am **18. 10.** wurden nochmals zwei Röntgenaufnahmen

der Halswirbelsäule des Patienten angefertigt. Sie lassen eine vollkommene knöcherne Vereinigung der Bruchstücke erkennen. Auf der seitlichen Aufnahme ist zu sehen, daß die Halswirbelsäule vom 3. Halswirbel abwärts gegen den Körper des 2. Halswirbels nach dorsal verschoben ist. Der untere, vordere Rand des 2. Halswirbels überragt den oberen, vorderen Rand des 3. Halswirbels um ungefähr die halbe Tiefe des 3. Wirbelkörpers. Die Gelenkflächen des 2. und 3. Halswirbels stehen gut aufeinander und der Gelenkspalt ist gut zu erkennen. Auf der Aufnahme von vorn nach hinten ist der Zahn gut zu erkennen, die Gelenkflächen zwischen Atlas und Epistropheus stehen gut aufeinander und der Gelenkspalt ist gut zu sehen. Die seitlichen Abgrenzungen des Epistropheus sind deutlich und ohne Verschattung. Die Zwischenwirbelscheibe zwischen 2. und 3. Halswirbel ist zu erkennen, aber stark verschattet durch den sie verdeckenden Epistropheuskörper.

Diese Krankengeschichte hat uns in Vorgeschichte, Befund und eingeschlagener Behandlung diesen Bogenbruch des Epistropheus vor Augen geführt. Um ein klares Bild über diese Verletzung zu gewinnen, müssen wir uns ganz allgemein mit den Wirbelverletzungen, ihren Ursachen und speziell mit der Anatomie der obersten Halswirbelregion beschäftigen.

Eine Verletzung der Wirbelsäule kann sowohl durch eine direkte als auch durch eine indirekte Gewalteinwirkung hervorgerufen werden. Der direkten Gewalteinwirkung ist jeder Teil des Rückgrates in gleicher Weise ausgesetzt, da die Größe der Kraft unbegrenzt ist. Anders ist es bei der indirekt wirkenden Gewalt, die als Stauchung, Drehung und Beugung auftreten kann. Hierbei sehen wir, daß bestimmte Teile der Wirbelsäule besonders häufig verletzt werden. Es sind dies die Stellen, an denen der beweglichere Teil in den festeren Teil übergeht. Die meisten Brüche treffen wir daher an den untersten Brust- und ersten Lendenwirbeln, wie auch an den unteren Hals- und oberen Brustwirbeln.

Kompressionsbrüche treten dort auf, wo dem einwirkenden Trauma, das stets eine biegende Komponente hat, durch die geringe Beweglichkeit ein großer Widerstand entgegengesetzt wird. Das ist der Fall an der Brust- und Lendenwirbelsäule. Bei der Halswirbelsäule sind Kompressionsbrüche selten, da sie sehr beweglich ist und eher eine Luxation oder Luxationsfraktur entsteht. Außerdem sind die Bogenbrüche bei der Halswirbelsäule verhältnismäßig häufig. Schon ein relativ geringes Trauma kann diese Fraktur erzeugen, da das Muskelpolster über den Halswirbeln nur gering ist. Dann tritt bei den oberen Halswirbeln bei starker Flexion noch eine große Beanspruchung der Wirbelbögen auf Zug auf.

Bogenbrüche und Luxationen oder beides vereinigt als Luxationsfraktur sind die hauptsächlichsten Verletzungen der Halswirbelsäule.

Eine Sonderstellung unter den Halswirbelverletzungen nehmen die Verletzungen der beiden obersten Halswirbel, des Atlas und Epistropheus, ein.

Als oberster Wirbel trägt der Atlas die Last des Kopfes und ist so auf dem Epistropheus gelagert, daß er eine Drehbewegung ausführen kann. Diese Bewegung ermöglicht es, den Kopf seitwärts zu drehen. Sie findet statt um einen cranialwärts gerichteten Knochenzapfen, den Dens des Epistropheus. Dieser Zahn des Epistropheus ist entstanden aus einem Knochenkern des Atlas, dem zentralen Atlaskörper, der sich knöchern mit dem Epistropheus vereinigt. Er bildet mit dem vorderen Bogen des Atlas ein Gelenk und ist auf seiner Hinterseite mit dem Ligamentum transversum atlantis gelenkig verbunden, das den queren Schenkel des Ligamentum cruciatum atlantis bildet und seitlich von den Massae lateralis atlantis entspringt. Die Gesamtheit der gelenkigen Verbindungen zwischen Atlas und Epistropheus stellt das untere Kopfgelenk dar. Das obere Kopfgelenk besteht aus der Verbindung der Condylen des Hinterhauptbeines und den Gelenkpfannen des Atlas. Es gestattet die Nickbewegung des Kopfes.

Unter den traumatischen Einwirkungen, die eine Verletzung der beiden obersten Halswirbel hervorrufen können, unterscheidet man normal drei Arten.

Die Rotation führt die Seitendrehung über das Physiologische hinaus und schafft so eine Luxation im unteren Kopfgelenk, denn diese Bewegung findet zwischen Atlas und Epistropheus statt.

Ein Trauma, das von rückwärts die Genickgegend trifft, kann je nach der Höhe in der es angreift, eine Luxation des Kopfes nach vorn oder hinten, eine Luxation des Atlas nach vorn und eine Fraktur des Atlas- oder Epistropheusbogens hervorrufen.

Der Fall auf den Kopf stellt ein axial wirkendes Trauma dar, das durch indirekte Wirkung die Halswirbelsäule verletzen kann.

Diese Gewalteinwirkungen können auch miteinander kombiniert auftreten. Sie erzeugen dann die verschiedenartigsten Verletzungen.

Der Kopf kann gegen den Atlas ohne eine Fraktur nach vorn oder hinten luxieren. Beim Atlas ist eine Luxation ohne Fraktur des Dens kaum möglich. Der Zahn muß bei der Luxation nach hinten brechen oder den vorderen Bo-

gen sprengen. Bei der Luxation nach vorn kann der Zahn die Bänder sprengen, was sehr selten geschieht, da die Knochen eher brechen, als die Bänder reißen. Er kann aber auch aus dem Bandgelenk herausschlüpfen, welche Möglichkeit von vielen bezweifelt wird. Zwei Fälle mit reiner Luxation im Atlanto-Epistrophealgelenk ohne Fraktur des Dens führt Lunkenheimer an. Sie wurden beide hervorgerufen, als die Betroffenen durch ein Auto angefahren wurden. Ihr Entstehen kann man sich durch eine Gewalt vorstellen, die einmal in der Richtung der Wirbelsäule und gleichzeitig horizontal wirkt, sodaß die Gelenkflächen des Atlas und des Epistropheus voneinander entfernt werden und die horizontale Verschiebung ohne Bruch des Dens erfolgen kann. Am Atlas können allein Frakturen des vorderen und hinteren Bogens auftreten. Der Epistropheus zeigt neben dem Bogenbruch und dem Bruch des Körpers noch die isolierte Fraktur des Zahnes, die durch zu starke Beugung entsteht. Es ist selbstverständlich, daß auch mehrere dieser Verletzungen vereinigt auftreten können.

Zieht man die vielseitige Aufgabe dieser beiden Wirbel in Betracht, so versteht man, daß schon eine einzige dieser Verletzungen eine starke Beeinträchtigung der Funktion zur Folge haben kann.

Ebenso wie bei allen anderen Knochenbrüchen oft die Weichteile der Umgebung zerstört werden, und damit auch manchmal bei Anspießung größerer Gefäße das Leben gefährdet ist, so droht bei allen Verletzungen der Wirbelsäule dem im Wirbelkanal gelegenen Rückenmark und damit dem Menschen eine ernste Gefahr. Das Rückenmark ist zwar schmaler als der Wirbelkanal. Die harte Rückenmarkshaut ist nur lose mit den Wänden verbunden, die Häute hüllen das Mark auch nur lose ein, sodaß dem Mark die Möglichkeit gegeben ist dem Drucke auszuweichen, trotzdem verursachen schon geringe Druckerscheinungen oftmals sensible und motorische Störungen. Je höher die Verletzungen liegen, desto weniger sind diese Störungen mit dem Leben zu vereinen. Bis zum 4. Segment verlaufen innerhalb des Rückenmarkes die motorischen Bahnen, die später als Nervus phrenicus das Zwerchfell

versorgen und die Zwerchfellatmung ermöglichen. Eine Querschnittslähmung in Höhe des 5. Segmentes legt alle Muskeln unterhalb des Halses still, nur das Zwerchfell bleibt in Funktion. Trifft die Schädigung das Mark in Höhe des 4. Segmentes oder darüber, so erlahmt auch das Zwerchfell, und der Tod tritt durch Erstickung ein.

Da bei den Verletzungen der obersten Halswirbel in vielen Fällen sich sofort die tödlichen Drucksymptome einstellten, entstand die Ansicht, die auch heute noch in Laienkreisen zu finden ist, daß ein Genickbruch absolut tödlich sei. Diese Ansicht wurde sicher durch die Tatsache unterstützt, daß man den Genickbruch nur ganz sicher durch die Sektion feststellen konnte, während die Verletzungen ohne Ausfallserscheinungen als Verstauchung behandelt wurden. Daß dies tatsächlich der Fall war, beweisen Sektionsbefunde bei denen geheilte Halswirbelfrakturen festgestellt werden konnten, obwohl während des Lebens niemals ein Halswirbelbruch diagnostiziert worden war. Erst das Röntgenbild schafte die Gewißheit, daß eine Verletzung der obersten Halswirbel nicht tödlich zu sein braucht.

Aber schon in der Zeit vor den Röntgenstrahlen bewies Ernst Julius Gurlt durch seine Statistik der Wirbelbrüche, daß ein Halswirbelbruch nicht in jedem Falle sofort tödliche Drucksymptome schafft. Von den elf Fällen mit Verletzung der beiden obersten Halswirbel, die er in seinem Werk anführt, waren nur zwei der Verletzten augenblicklich tot. Bei beiden fand sich eine Fraktur des Epistropheuszahnes. Sechs andere Verletzte zeigten sofort schwere Störungen von seiten des Rückenmarkes. Sie waren teilweise bis zum Halse hinauf gelähmt und starben innerhalb der Zeit von 40 Minuten und 13 Tagen. Zwei Patienten waren ganz ohne Lähmungen nach der Verletzung. Der eine lief nach dem Trauma zu Hause herum und war nicht in ärztlicher Behandlung. Nach einer plötzlichen Bewegung des Kopfes fiel er tot um. Der andere starb ebenfalls ganz plötzlich, als eine Krankenschwester ihm behilflich war und ihm den Kopf stützen wollte. Wahrscheinlich fand durch diese Bewegungen eine Verschiebung der Bruchstücke statt, die dabei das Mark anspießten

oder stark einengten. Diese acht Verletzten starben auch an der Verletzung, überlebten aber das Trauma eine ziemliche Zeitspanne. Eine Verletzte, die wegen einer Pneumonie im Bette lag, war aus dem Bette gefallen und hatte sich einen Bogenbruch des Epistropheus zugezogen. Sie hatte keine Lähmungen, starb aber nach drei Tagen an der Pneumonie. Die Frakturlinie verlief bei ihr beiderseits vor den unteren Gelenkfortsätzen. Der Fall ist deswegen besonders zu beachten, da er in dieser Art der Verletzung dem Patienten ähnelt, dessen Krankengeschichte oben beschrieben wurde.

Um sich überhaupt ein Bild zu machen von dem Vorkommen und dem Schicksal dieser Epistropheusbogenfrakturen, müssen wir die Fälle betrachten, soweit sie durch die Literatur bekannt geworden sind.

Delbet berichtet über einen Bogenbruch des Epistropheus. Eine 59-jährige Frau fiel von einer Treppe und hatte sofort starke Nackenschmerzen. Sie ließ aber zuerst keinerlei Druckerscheinungen des Markes erkennen. Am 3. Tage stellten sich allmählich Benommenheit, Pulsbeschleunigung und Brechneigung ein. Der Tod erfolgte nach vorangehendem Koma am 5. Tag. Die Diagnose war vorher auf seitliche Subluxation gestellt worden. Die Sektion ergab, daß es sich um einen Bogenbruch des Epistropheus handelte.

Ebenfalls durch Sturz von einer Treppe entstand bei einer Patientin, über die A. v. Thaden berichtet, ein chrägbruch des Epistropheus und der linken Bogenhälfte. Es traten keine Lähmungen auf, das Befinden war gut, nur die Kopfbewegung war eingeschränkt.

Aus beiden Berichten ist leider nicht zu entnehmen, ob das Trauma ein direktes oder indirektes war.

Bei Wagner und Stolper finden wir zwei Fälle. Ein-Bogenbruch des Epistropheus durch direkte Gewalt entstand bei einem Bergmann, den ein Kohlenwagen von rückwärts anfuhr und mit dem überragenden eisernen Rand gegen den Hals stieß. Das Bruchende hatte die Tendenz nach vorn zu gleiten und komprimierte dabei das Mark. Die Extension des Kopfes besserte den Zustand, sodaß die Störungen zurück gingen. Aber bald stellten sich wie-

der Druckerscheinungen ein, und am 20. Tage starb der Patient.

Ein anderer Bergmann erlitt durch herabstürzende Kohle Bogenbrüche des 2. und 3. Halswirbels. Die Fragmente wurden durch die Gewalt des Sturzes nach vorn getrieben und zerdrückten das Mark, worauf der Tod sofort eintrat.

Homma schreibt über einen Patienten, der beim Geräteturnen abstürzte und auf den Kopf fiel. Es fanden sich bei ihm eine Subluxation des Epistropheus und der Abbruch der Bogen des 1. und 2. Halswirbels. Der Patient hatte nur vorübergehende Parästhesien an beiden Armen und wurde völlig geheilt.

Skalitzer bringt einen Bericht über eine Patientin, die durch eine Lawine verschüttet worden war. Es wurde eine totale Luxation des 2. Halswirbels festgestellt. Außerdem war der Bogen dieses Wirbels abgebrochen und nach hinten verlagert, wodurch eine Quetschung des Markes verhindert wurde. Es fehlten jegliche Drucksymptome.

Schon aus diesen wenigen Fällen erkennen wir, wie verschieden der Ausgang dieser Verletzung des 2. Halswirbels sein kann. Von der sofort tödlichen Verletzung bis zu der, die ohne Störung heilt und später beschwerdefrei bleibt, finden wir alle Uebergänge. Es besteht darin kein Unterschied gegenüber den anderen Wirbelverletzungen. Aber wenn von diesen 6 Fällen 3 geheilt wurden und 3 einen tödlichen Ausgang nahmen, so wäre es falsch zu glauben, daß stets von allen Fällen mit einer Fraktur des Epistropheusbogens 50 % geheilt würden. Wir müssen uns nämlich klar sein, daß in der Literatur nur die Fälle erscheinen, die wegen ihrer Eigenart aufgefallen sind. Diese sind vor allem die geheilten Fälle. Die größere Zahl der Verletzungen des Epistropheusbogens, die tödlich verlief oder mit schweren Drucksymptomen nur kurze Zeit lebte, ist der Mitwelt sicher nicht mitgeteilt worden. Dies ist bei der beschränkten Zeit des praktischen Arztes und der Krankenhäuser, die sich mit einer tödlich verlaufenen Halswirbelfraktur nicht weiter beschäftigen können, leicht verständlich. Wenn wir das berücksichtigen und die wenigen geheilten Fälle der Epistropheusfrakturen betrachten,

so erkennen wir die ganze Schwere dieser Verletzung. Der Verletzte ist nicht nur in dem Augenblick gefährdet in dem das Trauma auf ihn einwirkt, sondern während des ganzen Heilungsverlaufes kann die kleinste Unachtsamkeit durch eine unglückliche Bewegung den sofortigen Tod zur Folge haben oder dem Verletzten schwere Lähmungen und Ausfallserscheinungen bringen. Auch diese sind auf die Dauer nicht mit dem Leben zu vereinen. Die geheilten Fälle sind aus diesem Grunde äußerst selten. Es erscheint wie ein Wunder, wenn der Patient vom Trauma bis zur knöchernen Vereinigung der Bruchenden ohne Komplikationen bleibt. In diesem Punkte unterscheidet sich der Bruch der Halswirbelsäule von den Kompressionsbrüchen der übrigen Wirbel. Das Trauma muß bei diesen Verletzungen der Brust- und Lendenwirbel mit solcher Gewalt einwirken, daß bei der Fraktur sofort eine Einkeilung der Fragmente eintritt, die eine Verschiebung fast unmöglich macht. Für die Brust- und Lendenwirbelfrakturen besteht daher eine viel geringere Gefahr der sekundären Markschädigung als bei Frakturen der Halswirbelsäule.

Wenden wir uns nach diesen allgemeinen Betrachtungen wieder dem eingangs geschilderten Fall zu.

Die Art des Sturzes und die Steifheit des Kopfes lenkten den Verdacht sofort auf eine Verletzung der Halswirbelsäule. Der Vorsprung median unterhalb des Hinterhauptes lokalisierte die Verletzung in den Bereich der beiden obersten Halswirbel. Da sich keinerlei Drucksymptome zeigten, die Sensibilität und alle Bewegungen der Extremitäten frei waren, galt es diesen günstigen Zustand zu erhalten. Nach der Röntgenaufnahme wurde der Patent flach gelagert und erhielt eine Halskrawatte. Um noch nachträglich eintretende Druckerscheinungen sofort zu erkennen, wurde am 1. Tag eine halbstündliche Pulskontrolle durchgeführt. Die so streng eingeführte und durchgeführte Behandlung hat sich als sehr gut erwiesen. Es trat während des ganzen Heilungsverlaufes keine Störung auf. Das Erbrechen kurz nach dem Sturz kann sowohl durch die Kohlenoxydvergiftung, als auch durch eine Commotio cerebri bedingt gewesen sein. Die Commotio hat sicher auch die Amnesie über die Geschehnisse nach dem Sturz hervorgerufen.

Wir haben hier also einen der wenigen Fälle vor uns, die nach einem Bruch des Epistropheusbogens geheilt wurden. Da ist es sehr interessant an Hand der Röntgenbilder und der Krankengeschichte festzustellen, wieso das Halsmark unbeschädigt bleiben konnte, und weshalb auch später keine Drucksymptome aufgetreten sind.

Der Patient fiel aus 3 m Höhe mit dem Kopf auf die Schulter eines Arbeitskollegen, glitt dort ab und soll mit dem Hinterkopf auf ein eisernes Geländer gefallen sein. Nach diesem Bericht von Augenzeugen kann das Trauma sowohl ein indirektes als auch ein direktes gewesen sein. Es ergibt sich also die Frage, war der Aufprall auf die Schulter des Kollegen so stark, daß der Fall gebremst wurde, und durch die Wucht des nachfolgenden Körpers eine indirekte Fraktur erzeugt wurde, oder war der Aufschlag auf das eiserne Geländer das Trauma, welches die Fraktur direkt erzeugte? Im Röntgenbild sehen wir, daß eine Subluxation des Epistropheuskörpers gegen den 3. Halswirbel nach vorn besteht. Die unteren Gelenkflächen liegen normal auf den oberen des 3. Halswirbels. Dieser Zustand ist aber nur möglich, wenn der Zusammenhang zwischen den unteren Gelenkflächen des Epistropheus und dem Epistropheuskörper getrennt ist. Diese Frakturlinie ist als Spalt zu sehen, der den Bogen mit den unteren Gelenkflächen vom Körper trennt und ungefähr ebenso breit erscheint wie die vordere Linie des Epistropheuskörpers die Konturen des unteren Wirbels überragt. Der Dornfortsatz des Epistropheus hat auch nicht seine normale Lage und Richtung. Statt nach hinten und unten zu zeigen, ist er nach hinten waagerecht gerichtet und bewirkt so den stark vorspringenden Höcker unterhalb des Hinterhauptes. Der obere Rand des Bogens direkt an der Bruchlinie scheint den Bogen des Atlas zu berühren. Das Foramen transversum scheint durch die Fraktur eröffnet zu sein. An den Gelenkflächen der anderen Wirbel ist nichts Pathologisches zu sehen. Die Gelenkflächen zwischen Atlas und Epistropheus stehen auch gut aufeinander, wie der Bericht über die Röntgenaufnahme in dorsoventraler Richtung angibt. Daraus ergibt sich, daß der Kopf, der Atlas und der Kör-

per des Epistropheus als Gesamtheit nach vorn gerückt sind. Nach diesen Feststellungen ist eine direkte Gewalteinwirkung von hinten ausgeschlossen. Diese hätte ebenfalls wie hier einen Bogenbruch erzeugen können, würde aber das Fragment in den Wirbelkanal hineingetrieben haben. Ausfallserscheinungen wären sofort bei so großer Gewalt eingetreten und hätten vielleicht den Tod sogleich herbeigeführt. Der Fall des Bergmannes, dem ein Kohlenwagen von hinten gegen den Hals fuhr, ist ein Beispiel dafür. Die Subluxation des Epistropheuskörpers gegen den unteren Wirbel ließe sich allein auch durch ein direktes Trauma erklären, das vom Kopf bis zum Epistropheus angreifend die Subluxation des Epistropheus erzeugt. In diesem Falle würde aber der Epistropheus ohne Fraktur verlagert werden. Auch ein direktes Trauma, das nur am Epistropheus angreift, kann noch weiter wirken, nachdem es den Bogenbruch hervorgerufen hat und so den Wirbel zur Subluxation bringen. Vorbedingung für diese Subluxation wäre aber die Verlagerung des abgebrochenen Bogenstückes gegen den Wirbelkörper und damit eine Zerstörung des Rückenmarkes. Somit schließt das Gesamtbild der Verletzung ein direktes Trauma aus. Es bleibt als Trauma, welches die Verletzung verursacht hat, der Aufprall auf die Schulter des Kollegen. Wir haben also als Ursache dieser Fraktur des Epistropheusbogens den Fall auf den Kopf. Bei dem Sturz wurde die Hauptwucht durch die Schulter des Kollegen abgefangen. Durch die Federung des menschlichen Körpers wurde ein Schädelbruch verhindert. Der nachfolgende Körper übte einen ungeheuren Druck auf den gebremsten Kopf aus. Druck und Gegendruck begegneten sich in der Halswirbelsäule und ließen den Epistropheus frakturieren. An Hand einer Zeichnung versuchen wir uns das klar zu machen. Der Druck des gebremsten Kopfes wird mittels der unteren Gelenkflächen des Atlas über die oberen Gelenkflächen des Epistropheus auf dessen Körper übertragen. Da diese oberen Gelenkflächen des Epistropheus etwas nach dorsal-cranial gerichtet sind, so wird die einwirkende Kraft (B-Bremsung) in zwei Komponenten zerlegt, deren eine (a), parallel zu den Gelenkflächen verläuft und den Atlas nach hinten zu

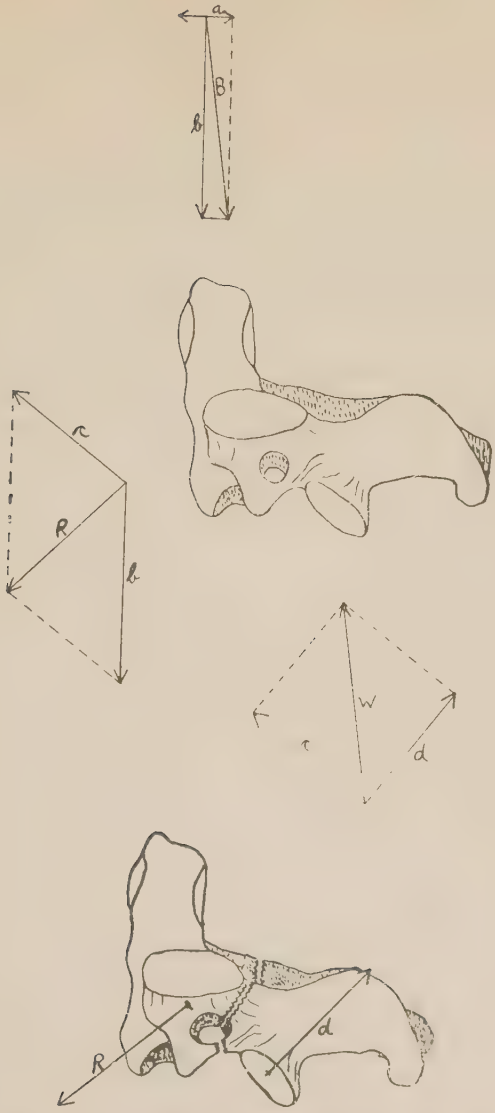

luxieren versucht. Gelingt ihr dieses nicht, weil die Bänder zu fest sind, und der vordere Bogen des Atlas und der Dens der Gewalt widerstehen, so kann allein die andere Komponente (b) wirken. Diese übt einen Druck senkrecht auf die oberen Gelenkflächen des Epistropheus aus und versucht den 2. Wirbel nach vorn und unten zu verlagern. Gleichzeitig wirkt der fallende Körper als Kraft (W-

Wucht) auf die unteren Gelenkflächen des Epistropheus, die nach vorn, unten, medial gerichtet sind. Von den beiden Komponenten übt die parallel zur Gelenkfläche gerichtete (c) einen Druck auf den Körper des Epistropheus aus, der diesen nach vorn oben drängen will. Die Komponenten (c) und (b) wirken vereinigt als Resultante [R], die den Körper des Epistropheus nach vorn und unten treibt. Außerdem wirkt die Kraft (W) noch durch die Komponente (d), die, senkrecht auf den unteren Gelenkflächen angreifend, den hinteren Teil des Epistropheus nach hinten und oben verlagern will. Zwei entgegengesetzt wirkende Kräfte greifen an verschiedenen Punkten des Wirbels an. Da eine Drehung ausgeschlossen ist, so tritt eine Scherwirkung auf. Der Bogen mit den unteren Gelenkflächen wird vom Körper durch eine Abscherfraktur getrennt. Die Kraftkomponente (d) verlagert den Bogen nach cranial-dorsal, der Körper wird durch die Kraft (R) nach caudal-ventral gedrängt. Die entgegengesetzte Richtung der Kräfte hat außerdem noch die günstige Wirkung, daß die Bruchteile durch das Auseinanderweichen vom Mark entfernt werden. Die Medulla ist also nicht gefährdet. Der Wirbelkanal hat sich in diesem Falle erweitert, es bildet sich ein weiter Bruchspalt. Ausfallserscheinungen fehlen völlig, da kein Druck auf das Mark ausgeübt werden kann. Wirken die Kräfte noch stärker, so wird die Verlagerung der Bruchfragmente noch größer. Das Mark kann dann in die Gefahr kommen, zwischen dem hinteren Bogen des Atlas und dem Körper des 3. Halswirbels zerquetscht zu werden. Der hintere Bogen des Atlas und der Körper des 3. Halswirbels nähern sich einander, da sie als benachbarte Teile der Fragmente mit diesen in gelenkiger Verbindung bleiben. Sie folgen also stets der Richtung der fortgetriebenen Bruchteile. Aber auch in diesem Falle kann die Querläsion ausbleiben, denn der Epistropheusbogen läßt durch seinen Druck beim Fortgleiten nach cranial den hinteren Bogen des Atlas frakturieren. Wir haben dann die Art der Verletzung vor uns, die der junge Mann aufwies, der beim Geräteturnen vom Gerät stürzte. Er zeigte eine Subluxation des Epistropheus und den Abbruch der Bogen des

1. und 2. Halswirbels. Außer vorübergehenden Störungen sensibler Art waren keine Komplikationen festzustellen.

Begegnen sich die Kräfte in dieser Weise, so ist der Epistropheus von den ersten sechs Halswirbeln der geeignetste für die Abscherfraktur. Bei ihm sind die unteren Gelenkflächen gegen die oberen nach hinten versetzt. Beim Atlas und dem 3.—6. Halswirbel stehen die oberen und unteren Gelenkflächen fast senkrecht übereinander. Vielleicht erklärt die Anordnung der Gelenkflächen die Tatsache, daß beim Fall auf den Kopf, von dem ich ein paar Fälle anführte, gerade der Epistropheus einen Bogenbruch erlitt, während die andern Wirbel vom 3. Halswirbel an abwärts völlig unversehrt blieben.

Die abnorme Richtung des Processus spinosus des 2. Halswirbels kann daher rühren, daß der emporgehobene Wirbelbogen mit dem oberen Bruchrand gegen den hinteren Bogen des Atlas stößt und durch Hebelwirkung nach oben gedreht wurde. Nach dem Röntgenbild, das aber sehr trügen kann hat es den Anschein. Er kann aber auch erst nachträglich, als er aus dem Zusammenhang mit seinem Körper getrennt war, durch Muskelzug gehoben worden sein. Vom Dornfortsatz des Epistropheus entspringen der Musculus rectus capitis major, der zur Linea nuchae zieht, und der Musculus obliquus capitis inferior, der sich am Querfortsatz des Atlas ansetzt. Die Muskeln, die schon im Ruhezustand zwischen Ursprung und Ansatz gespannt sind, um bei der Funktion sofort zu wirken, zogen sich bei der Fraktur zurück und ließen ihren freigewordenen Ursprung folgen. Das Unvermögen des Patienten, den Kopf über die Senkrechte nach hinten zu beugen, kann man hierdurch erklären. An dieser Bewegung ist der M. rectus capitis major beteiligt. Um dessen Kontraktion, wegen der damit verbundenen Schmerzen und wegen der schädigenden Wirkung, die sie auf den Heilungsverlauf ausüben würde, unmöglich zu machen, wird er stillgelegt. Ebenso schädlich wäre die Funktion des M. obliquus capitis inferior. Der Körper verhindert deshalb gleichzeitig die Bewegung und Funktion aller Muskeln, die irgend etwas mit der Kopfbewegung zu tun haben. Wir erhalten so die **Functio laesa.**

Im bisher Geschilderten habe ich zu erklären versucht, wie der Bruch entstand. Ich habe auch die Frage beantwortet, weshalb das Rückenmark nicht komprimiert wurde. Es soll aber nicht behauptet werden, daß es bei einem Fall auf den Kopf immer so sein müßte, und ein Epistropheusbruch ziemlich ungefährlich sei. Ganz im Gegenteil, gerade weil der Patient Herr M. E. zu den wenigen Ausnahmen gehört, die völlig geheilt wurden, habe ich mich mit ihm beschäftigt. Es braucht ja nicht immer so glatt zu gehen bei der Heilung dieser Brüche. Ein kleiner Knochensplitter, der in das Mark dringt, eine geringe Verschiebung des abgebrochenen Bogenstückes oder die Luxation einer Gelenkfläche hätten den Ausgang ganz anders gestalten können.

Die wichtigsten Fälle von Frakturen des Epistropheusbogens seien in einer Tabelle zusammengestellt.

	Person	Trauma	Verletzung	Ausgang	
tödlich verlaufene Fälle	Bergmann	Kohlenwagen von hinten	Bogenbruch des Epistropheus	Tod am 20. Tag	direktes Trauma
	Bergmann	Herabstürzende Kohle	Bogenbruch des 2. u. 3. Halswirbels	sofortiger Tod	
	Frau	Sturz von der Treppe	Bogenbruch des Epistropheus	Tod am 5. Tag	
geheilte Fälle	Frau	Sturz von der Treppe	Schrägbruch und linker Bogenbruch des 2. Halswirbels	geheilt	ungewiß
	Mann Turner	Sturz auf den Kopf	Subluxation des 2. Halswirbels, Bogenbruch des 1. u. 2. Halswirb.	geheilt	
	Mann Herr M.E.	Sturz auf den Kopf	Subluxation und Bogenbruch des 2. Halswirbels	geheilt	indirektes Trauma
	Frau	verschüttet durch Lavine	Totale Luxation und Bogenbruch d. 2. Halswirbels	geheilt	

Von diesen sieben Fällen verliefen drei tödlich. Vier heilten und zeigten keine Ausfallserscheinungen. Zwei der tödlich verlaufenen Verletzungen sind durch direkte Gewalteinwirkung von hinten hervorgerufen worden. In beiden Fällen wurde das Bruchstück gegen das Halsmark verlagert und führte den Tod herbei. Die dritte tödliche Verletzung entstand durch Sturz von einer Treppe. Es war ein einfacher Epistropheusbogenbruch ohne Luxation oder Subluxation. Bei jedem der geheilten Fälle sehen wir außer dem Bogenbruch des Epistropheus noch eine andere Verletzung. Die Frau, die sich die Verletzung durch den Sturz von einer Treppe zuzog, zeigt einen Schrägbruch des Epistropheuskörpers. Der Turner, der vom Gerät auf den Kopf stürzte, hat eine Subluxation des Epistropheus und einen Bogenbruch des Atlas. Die von der Lawine verschüttete Frau zeigt eine totale Luxation des Epistropheus. Der Patient Herr M. E. hat eine Subluxation des Epistropheus.

Betrachtet man jetzt alle Fälle hinsichtlich der Entstehung durch direkte oder indirekte Gewalteinwirkung, so befinden sich unter den tödlich verlaufenen Verletzungen die zwei, die sicher durch ein direktes Trauma entstanden sind. Die drei Fälle von denen wir wissen, daß ein indirektes Trauma die Verletzung hervorrief, sind unter den geheilten Fällen zu finden. Nur von den beiden Frauen, die eine Treppe hinabstürzten, ist über die Einwirkung der Gewalt nichts bekannt. Bei diesem Sturze kann man beim Hinabstolpern auf den Kopf stürzen, aber man kann auch durch ein Abgleiten mit dem Genick auf eine Stufe schlagen. Das Abgleiten kann man bei der Frau annehmen, die an der Verletzung starb. Der einfache Bogenbruch, der bei ihr festgestellt wurde, ähnelt ganz der Verletzung der beiden Bergleute, die durch direktes Trauma tödlich verunglückten. Bei der geheilten Frau kann der Schrägbruch des Epistropheus nach den vorher erwähnten Kräfteeinwirkungen auf eine indirekte Gewalt hinweisen. Aber auch wenn wir diese beiden Fälle außer Betracht lassen oder sie irgend einer der beiden Arten der Gewalteinwirkung zuzählen, so fällt doch auf, daß das direkte Trauma, falls es eine Bogenfraktur erzeugt, viel geringere Heilungsaussich-

ten bietet, als das indirekt wirkende Trauma. In dem einen Fall wird der Querschnitt des Wirbelkanals verengert und das Mark komprimiert, im andern Fall ist die Folge der Fraktur die Erweiterung des Kanals und somit eine Schonung des Rückenmarkes.

Durch diese Ausführungen ist der Beweis für die Heilbarkeit eines Epistropheusbogenbruches erbracht. Wegen der Seltenheit der Verletzung und der geringen Zahl der geheilten Fälle erscheint jede komplikationslose Heilung besonders bedeutungsvoll. Aus diesem Grunde bin ich auf die Mechanik des Bruches eingegangen und habe zu erklären versucht, wie die lebensrettende Erweiterung des Wirbelkanals zustande kommen kann. Diese Erweiterung bedingt auch, daß gerade die geheilten Fälle unter den Verletzten zu finden sind, deren Verletzung durch ein indirektes Trauma entstand.

Zum Schluß möchte ich Herrn Prof. Dr. Rostock für die freundliche Ueberlassung des Themas und für seine Anleitung und Unterstützung bei der Abfassung vorliegender Arbeit meinen herzlichsten Dank aussprechen.

Literatur.

Wagner, W. u. Stolper, P.: Die Verletzungen der Wirsäule und des Rückenmarks. Aus: Dtsch. Chirurgie, Lfg. 40, Jg. 1898.

Sonnenburg: Beiträge zur Kenntnis der Halswirbelbrüche. Aus: Dtsch. Zeitschrift für Chirurgie, Bd. 34, Jg. 1892.

Bauer, K. H.: Frakturen und Luxationen. Jg. 1927.

Matti, H.: Die Knochenbrüche und ihre Behandlung. Jg. 1931.

Kocher, Th.: Die Verletzungen der Wirbelsäule zugleich als Beitrag zur Physiologie des menschlichen Rückenmarks. Aus: Mitteilungen aus den Grenzgebieten der Medizin und Chirurgie. Jg. 1896.

Gold, Ernst: Die Chirurgie der Wirbelsäule. Aus: Neue deutsche Chirurgie. Jg. 1933.

Orsos, F.: Die Prädilektionsstellen der indirekten Verletzungen und der chronisch-traumatischen Erkrankungen der Halswirbelsäule. Von Langenbecks Archiv Bd. CVII Heft 4, Jg. 1912.

Thiem, C.: Handbuch der Unfallerkrankungen. Aus: Dtsch. Chirurgie, Lfg. 67, Jg. 1898.

Gurlt, Ernst, J.: Handbuch der Lehre von den Knochenbrüchen. Jg. 1865.

Hoffa, A.: Die Verletzungen und chirurgischen Krankheiten der Wirbelsäule und des Rückenmarks. Aus: Jahresbericht über die Fortschritte in der Chirurgie. Jg. 1900.

Hellner: Die Wirbelbogenbrüche. Aus: Archiv f. orthopädische und Unfallchirurgie. Bd. 35, H. 1, Jg. 1934.

Lunkenheimer, Joh.: Tödliche Luxationen des Kopfes durch Anfahren mit dem Kraftwagen und ihre diagnostische Verwertung bei der Schuldfrage. Aus: Inaugural-Dissertation. Jg. 1933.

Rauber-Kopsch: Lehrbuch und Atlas der Anatomie. Jg. 1931.

Magnus: Frakturen und Luxationen. Jg. 1933.

— Kollegshefte der Winter- und Sommersemester 1933 bis 1934, Berlin.

Lebenslauf.

Am 6. Oktober 1910 wurde ich, Herwald Wirth in Nauen (Osthavelland) als Sohn des Regierungsbaumeisters Oswald Wirth geboren.

In Altona/Elbe besuchte ich die Vorschule und in Köpenick die Körnerschule, an der ich Ostern 1930 die Abschlußprüfung der Oberrealschule mit „Gut" bestand. Ich studierte Medizin. Das kleine Latinum bestand ich im Frühjahr 1932 in Berlin und legte auch dort im Herbst 1932 das ärztliche Vorexamen ab. Das erste klinische Semester belegte ich in München, die übrigen Semester bis zum Staatsexamen hörte ich in Berlin. Im Herbst 1935 begann ich das ärztliche Staatsexamen in Berlin. Im Frühjahr 1936 bestand ich es mit der Gesamtnote „Gut".